Aus der medizinischen Poliklinik von Geh. Rat Prof. Dr. H. Rosin

Lungensyphilis des Erwachsenen

Inaugural-Dissertation

zur Erlangung der Doktorwürde an der Medizinischen Fakultät der Friedrich-Wilhelms-Universität zu Berlin

vorgelegt von

Chang-ku Yang

aus Chungking (China)

Tag der Promotion: 21. Juli 1932.

Jena 1932

Universitäts-Buchdruckerei G. Neuenhahn, G. m. b. H., Jena

289

Gedruckt mit Genehmigung der Medizinischen Fakultät der Universität Berlin.

Dekan: Prof. Dr. v. Bergmann.
Referent: Geh. Rat Prof. Dr. Rosin.
Korreferent: Geh. Rat Prof. Dr. Goldscheider.

R. UNIV. BIBLIOTHEEK LEIDEN

Während die syphilitische Erkrankung der Lunge beim Fötus und Neugeborenen eine allgemein bekannte, ziemlich häufige Erscheinung ist, gehen die Ansichten der einzelnen Forscher über die Häufigkeit der Lungensyphilis beim Erwachsenen relativ weit auseinander. So meint Kaufmann[1]), sie sei nicht „so selten", als man bisher annahm. Rößle[2]) sagt, die Häufigkeit der Lungensyphilis sei unterschätzt worden und auf Grund von nicht weniger als 25 untersuchten Fällen stellt er die Behauptung auf, daß „die Lungensyphilis — rein anatomisch genommen — ebenso häufig wie die Knochen- oder die Lebersyphilis ist". Dagegen betont S. J. de Jong[3]) die Seltenheit der Lungensyphilis, die es selbst den bedeutendsten französischen Forschern nicht ermöglicht habe, ihre Studien auf mehr als eine oder einige wenige Beobachtungen zu stützen.

Ebenso wie bei den pathologischen Anatomen sind die Meinungen unter den Klinikern auch verschieden. Stähelin[4]) erklärt: „die Syphilis der Lunge ist selten", und H. Schlesinger[5]) hat unter einem großen klinischen und anatomischen Materiale von Lungenkranken nur zwei autoptisch verifizierte Fälle und einige wenige Patienten gesehen, bei welchen die klinische Diagnose einer Lungensyphilis sichergestellt war. Aber Watkins[6]) findet 172mal Lungensyphilis unter 6200 röntgenologisch untersuchten Fällen; Munro[7]) entdeckt sechs sichere und neun mit Lungentuberkulose kombinierte Fälle unter 100 Patienten in einem Lungensanatorium.

Die Statistiken über den Geschlechtsunterschied variieren auch voneinander. Nach englischen Autoren [zit. nach Deist[10])] sei das männliche Geschlecht dreimal so häufig wie das weibliche an der Lungensyphilis beteiligt, das Lieblingsalter sei das 5. Jahrzehnt. Karshner[8]) findet unter seinen eigenen 120 Fällen, daß Männer doppelt so häufig erkranken wie Frauen, daß sie aber der Krankheit nur halb so oft erliegen als diese. Unter 98 Fällen mit Altersangabe waren die Extreme zwischen 70. und 2. Lebensjahr, das Durchschnittsalter betrug 36 Jahre. Von 49 Beobachtungen trat die Lungensyphilis bei einem Patienten schon 3 Monate nach der Infektion auf, die späteste nach 34 Jahren. Die Mittelzahl dürfte 11 Jahre betragen.

Die Geschichte der Lungensyphilis ist nach Karshners[8]) Angabe so alt wie die Syphilis überhaupt. Nach ihm soll Sacharja (Moskau) der erste gewesen sein, der die syphilitische Lungenentzündung beschrieben hat. Nach Neumann[9]) kommen dann folgende weitere Bemerkungen in Betracht. R. Morton hätte als erster die syphilitische Lungenerscheinung gekannt und beschrieben. Im 18. Jahr-

hundert waren die Publikationen von Tod, de Meza sen., Raulin, Longrois und Zadig von Bedeutung. Später folgten dann Munk, Langeau, Fournier und Ricord. Mit Virchow setzte die eigentliche Geschichte der Syphilis ein. Es erschienen dann die Arbeiten von Wagner, Moxon, Hecker, Lebert, Lanceraux, Calomiatti, Goodhardt, Sacharja, Schnitzler sen., Hiller, H. W. Porter, Pancritius, Lehmann, Mauriac, Patarin, Dielafoy.

Pathologische Anatomie.

Die pathologisch-anatomischen Veränderungen der Lungensyphilis treten hauptsächlich in 2 Formen auf; nämlich 1. als gummöse und 2 als indurative Form. Nach H. Schlesinger[5]) kommen noch 2 Formen hinzu: 3. die katarrhalische Bronchopneumonie, welche aber pathologisch-anatomisch noch nicht genau studiert ist, und 4. die von Schmorl[11]) beschriebenen tuberkelähnlichen Knötchen, welche einer gummösen Bronchitis mit der Neigung zur Obliteration entsprechen, sowie die peribronchialen umschriebenen, um die kleinsten Bronchien herum auftretenden Verhärtungen von Kaufmann[12]).

1. Die gummöse Form, welche relativ selten vorkommt [Rößle[2])], kann circumscript oder diffus auftreten und sehr verschiedene Ausdehnung erreichen. Sternberg[13]). Sie hat Neigung rasch zu verkäsen, aber selten zu erweichen, sie resorbiert sich häufig unter Zurücklassung von Narben und führt wieder zu echten Schwielen [Deist[10])]. Charakteristisch für diese Wucherungen ist, daß sie im Gegensatz zur Tuberkulose nicht verkalken [Rößle[2]), Hansemann[14]), Homa-Hagenauer[15])]. Ein verkalkter Herd spricht immer gegen Syphilis [Koch[16])]. Während Hansemann[14]) das Fehlen von Käse als eigentümlich für syphilitische Schwielenbildung bezeichnet, findet Rößle[2]) verkäste Gummata inmitten von Schwielen. Bisweilen bilden die Gummata mächtige große Knoten, die mit tiefgreifenden schwieligen Narben ausheilen und hierdurch große Lappung der Lunge hervorrufen, sog. Pulmo lobatus von Virchow [Sternberg[13]), Rößle[2])]. Sie ist nach Rößles[2]) Ansicht ziemlich selten. Die Gummen entstehen stets in der Nähe eines Bronchus oder eines Gefäßes. „Man sieht dann, wie sich eine Art von Knospe in das Lumen eines Bronchus drängt und dafür ganze Lagen von Zylinderepithel abhebt" [S. J. de Jong[3])]. Die Gummiknoten sitzen meist im Mittel- und Unterlappen, nur ausnahmsweise in der Spitze der Lunge [Rößle[2]), Deist[10])]. Aus der gummösen Form kann noch eine kavernöse Form entstehen, welche auf Grund der oben erwähnten relativen Seltenheit der Erweichung der Gummen nicht häufig vorkommt [Deist[10]), Rößle[2])].

2. Die indurative Form [Orth[17])], skleröse Lungensyphilis [Mauriac[18])], die als interstitielle Pneumonie verläuft, ist nach Rößle[2]) die häufigste Form, bei der es zu einer Verbreiterung der Alveolarsepten sowie des interlobulären, peribronchialen und subpleuralen Bindegewebes kommt. Auch Lymphspalten sind daran beteiligt. Am Anfang des Prozesses tritt vorwiegend die akute Entzündung in Erscheinung, welche von Elizalde[19]) als katarrhalisches Stadium mit Beginn der entzündlichen Neubildung bezeichnet ist. Nach Rößle[2]) ist das Anfangsstadium eine trockene Entzündung, in Alveolen ist kein Exsudat vorhanden, nur die Alveolarwände sind entzündlich verdickt durch Zellproliferation; in den interlobulären Septen sieht man erst die flüssigen Entzündungsprodukte. Die Arterien zeigen stellenweise Endarteriitis, die Bronchialwände sind stark entzündet. Hier können auch miliare Gummen auftreten [Rößle[2]), Moisejew[20])]. Späterhin kommen netzartig gestrickte, helle oder pigmentarme Narbenzüge zur Ausbildung. Die Armut oder der Mangel an anthrakotischem Pigment ist auch eins der Merkmale der interstitiellen syphilitischen Pneumonie [Rößle[2]), Homa-Hogenauer[15]), S. J. de Jong[3]), Bonnomour-Doubrou-Boujeset[21]), Burke[22])]. Die bronchialen Lymphdrüsen zeigen eine fleckige, graurötliche, etwas feuchte und derbe Schwellung [Rößle[2])].

Die Narbenzüge reichen bis an die glatt verdickte Pleura und treten mit der Schwielenbildung der Pleura in Verbindung. Diese Schwielen und Adhäsionen geben dann den Lungen den Eindruck der Pulmo lobatus mit ihren unregelmäßigen Einziehungen [H. Schlesinger[5]), Deist[10])]. Nach Rößle[2]) ist die äußere Form der Lunge zumeist unverändert, weil diese Art der Lungenveränderung sich an Bronchien und Gefäße hält und die entstandenen Narben mehr in der Mitte der Lappen sitzen, hiluswärts gerichtet, so daß die Pleura hierdurch nicht eingezogen wird.

Die Vernarbungsprozesse pflegen das Lungengewebe nicht gleichmäßig zu befallen. Am meisten sind die Bronchien-, Gefäß- und interlobulären Septenveränderungen daran beteiligt [Rößle[2])].

Die Pleura ist meistens verwachsen oder einfach glatt verdickt; letzteres ist sogar sehr charakteristisch für die Lungensyphilis [Rößle[2]), Homa-Hagenauer[15])].

Nicht selten werden syphilitische Bronchiektasien von atelektatischem und cirrhotischem Charakter beobachtet, sie kommen nach Rößles[2]) Ansicht nur in stark syphilitisch verschwieltem, meist verödetem Lungengewebe vor. Ihre Prädilektionsstelle ist der rechte Mittellappen [Rößle[2])].

Ein häufiger Befund ist die Neubildung glatter Muskelfasern im Schwielengewebe [Tanaka[23]), Rößle[2])]. Aber Homa-Hagenauer[15]) können bei ihren Fällen diese Tatsache nicht nachweisen.

Das vollständige Bild der reinen Fälle von interstitieller syphilitischer Pneumonie ist dann nach Rößle[2]: entzündliche Verdickung der Alveolarwände mit und ohne Syphilome, tiefe subpleurale Wandentzündung der Bronchien sowie des Begleitgewebes der Bronchien und Gefäße, Bildung gestrickter, meist heller, oft geradezu sehnig glänzender Narben. Das ist das Wesentliche, die anderen Befunde sind Nebenerscheinungen. Den Prädilektionssitz der feinen Narben der interstitiellen Pneumonie sieht man meistens in den Unterlappen, besonders im rechten und im Mittellappen, was damit zu erklären ist, daß die mechanisch am stärksten beanspruchten Teile auch am stärksten von Syphilis befallen werden [Rößle[2])].

Der Nachweis der Spirochaete pallida in histologischen Präparaten gelingt in der Regel nicht [Rößle[2]), Moisejew[20])], doch sind in der Literatur einzelne Berichte darüber vorhanden [M. Koch[24]), Schmorl[25])], aber sie sind so vereinzelt, daß ihnen kaum eine praktische Bedeutung zukommt [Deist[10])].

Klinischer Verlauf und Symptome.

Entsprechend den verschiedenen Typen der pathologisch-anatomischen Veränderungen tritt die Lungensyphilis auch klinisch in mehreren Formen auf. Nach Grödel[26]) teilt man die Lungensyphilis in vier Formen ein: 1. gummöse knotige Form (grobknotig oder miliar), 2. gummöse ulceröse Form, 3. unkomplizierte, chronisch-interstitielle Form, 4. komplizierte cirrhotische Form. Schlesinger[5]) unterscheidet nur 3 Formen: 1. chronische interstitielle Pneumonie mit Bronchiektasienbildung, 2. gummöse Form mit kavernöser Erscheinung (Pseudophthise), 3. akute Bronchopneumonie. Diese verschiedenen Formen überdecken sich im einzelnen gegenseitig und geben zu weiteren Variierungen Anlaß, so daß eine scharfe Grenze oft nicht gezogen werden kann [Schlesinger[5]), Deist[10])].

Die klinischen Symptome machen sich erst bemerkbar fast ausschließlich bei tertiärer und angeborener Syphilis. Doch hat Rothschild[27]) bei 20 Luikern gleichzeitig oder bald nach dem Entstehen des Primäraffektes deutliche Lungenveränderungen feststellen können. Dagegen können Nathan[28]) und Grödel[29]) diese Tatsache nicht bestätigen.

Wann die ersten klinischen Lungenerscheinungen nach der syphilitischen Infektion eintreten, darüber ist nichts mit Sicherheit zu sagen. Karshner[8]) berichtet als längstes Intervall 34 Jahre, als frühestes 3 Monate danach, 11 Jahre sind, wie erwähnt, die Mittelzahl.

Der Verlauf der Lungensyphilis entspricht fast völlig dem Bild der verschiedenen Bronchitiden und der akuten, subakuten sowie chroni-

schen Pneumonie [Strümpell-Seyfarth[30]), Douglas[31]), Deist[10])]. Der Beginn ist manchmal langsam, schleichend, bisweilen scheint der Prozeß wieder stürmischer zu sein [Schlesinger[5]), Bauer[32])]. Nicht selten beginnt bei der interstitiellen Form der hoch fieberhafte Verlauf, der dann zu immer wieder auftretenden fieberhaften Rezidiven neigt [Schlesinger[5]), Deist[10])]. Elizalde[33]) behauptet, einen akuten Beginn häufig gesehen zu haben. Der ganze Verlauf der Erkrankung ist bisweilen subakut, wie bei den Fällen von Zinn[34]), Schnitzler[35]), Schech[36]), in der Regel jedoch sieht man die chronische Form [Kayser[37])]. Nach Douglas[31]) ist letztere Form die häufigste.

Von subjektiven Symptomen sind zu nennen: quälender Husten, Atembeschwerden, Auswurf, manchmal mit blutiger Beimengung, auch Haemoptoe, Neigung zu Nachtschweißen [Grashey[38]), Lauria[39]), Haltehol[40]), Wilmans[41]), Douglas[31]), Bonnamour-Doubrou, Boujeset[42]), Kayser[37])]. Es bestehen häufig Mattigkeit, Abmagerung bis zur Kachexie [Deist[10]), Bauer[32]), Schnitzler[43])]. Doch manche Autoren finden gute Ernährungszustände und betonen, daß dies charakteristisch für Lungensyphilis sei [Bryce-Patterson[44]), Störmer[45]), Tylocate[46]), Gaté-Garderé[47])]. Sehr oft klagen die Patienten über Brustschmerzen, Rippenschmerzen und Schmerzen zwischen den Schulterblättern oder der Axilliargegend [Deist[10]), Brown[48])].

Die Temperatur ist nicht charakteristisch, bei manchen Kranken besteht keine Temperaturerhöhung; es gibt wiederum Formen von höchstem Fieber und dann kann es sehr hartnäckig werden [Schlesinger[5]), Deist[10])]. Von vielen Seiten wird der fieberlose oder subfebrile Verlauf als typisch für Lungensyphilis gehalten und gegenüber Lungentuberkulose bei Differentialdiagnose verwertet [Ritter[49]), Rothschild[27]), Kayser[37]), Deist[10])].

Das Sputum ist schleimig-eitrig, anfangs meist spärlich, später kann es reichlicher sein und nimmt den Charakter der mundvollen Expektoration an wie bei der Bronchiektasie, dann ist es auch oft fötid und meist dreischichtig [Deist[10]), Schlesinger[5])]. Blutbeimengung gibt es sehr oft, der bakteriologische Befund ist ziemlich reichlich, ergibt aber nichts Charakteristisches [Deist[10]), Schlesinger[5])]. Bisweilen kommt es zur nekrotischen Ausstoßung und zur Expektoration kleiner derb infiltrierter Lungenstückchen [Fr. Müller[50])]. Einis[51]) findet reichlichen Gehalt an Febrin im Sputum. Mitunter sind elastische Fasern vorhanden [Strümpell-Seyfarth[30])]. Tuberkulosebazillen sind in reinen Fällen selbstverständlich nie gefunden worden, wohl aber in solchen Fällen, wo, wie oft, eine Tuberkulose kombiniert vorkommt. Spirochaeten im Sputum wur-

den angeblich von Rothschild[27]) gefunden, doch werden sie von Nathan[28]) angezweifelt.

Sehr oft besteht Haemoptoe [Fr. Müller[50]), Deist[10]), Schlesinger[5]), Ornstein[52])]. In einem Fall von Brown[48]) hat der Kranke einmal 150 g Blut ausgeworfen.

Hinsichtlich des Blutdrucks führt Tylocate[46]) an, daß erhöhter Blutdruck für Lungensyphilis spricht, da bei der Lungentuberkulose sowie bei den malignen Tumoren der arterielle Druck niedrig ist.

Der Blutbefund bietet meist nichts Charakteristisches dar [Störk[53])]. Schlesinger[5]) beschreibt bei einem bronchopneumonischen Luiker mit Gallenblasenaffektion und Ikterus einen atypischen Blutbefund. Es bestand nur eine unerhebliche Leukozytose und eine relative Lymphozytose, während sonst die Bronchopneumonie mit starker Leukozytose einhergeht. Der serologische Blutbefund ist dagegen von großer Wichtigkeit, die Reaktionen von Wassermann und Meinike sind meistens positiv, wenn auch vereinzelt negativ ausgefallen wie in den Fällen von Douglas[31]) und Einis[51]).

Der physikalische Befund ist recht mannigfaltig. Man erhält die verschiedensten Befunde bei der akuten, der chronischen Bronchitis mit und ohne Bronchiektasien, der akuten und chronischen Lungeninfiltration mit oder ohne Beteiligung der Pleura mit Exsudat oder Schwarte [Deist[10])]. Da der Prozeß sich mit Vorliebe in dem rechten Mittel- oder Unterlappen lokalisiert, so kommen auch die meisten Befunde nur in diesen Partien vor [Fr. Müller[50]), Kayser[37])], obgleich auch die linke Lunge und sogar die Spitzen mitbetroffen sein können, wie die Fälle von Deutsch[54]) und Gähwyler[55]) es beweisen. Diese Bevorzugung von Befallenseins des Mittellappens oder des rechten Unterlappens unter Freibleiben der Spitzen charakterisiert das Bild der Lungenveränderung bei Lungensyphilis gegenüber Lungentuberkulose [Fr. Müller[50]), Kayser[37]), Deist[10]), Grandidier[56]), Rollet[57])]. Manche Autoren behaupten, daß im Gegensatz zur Tuberkulose bei der Syphilis der Lunge weniger häufig klingende, eher trockene, zähe Rasselgeräusche festzustellen sind. Auch sollen die bronchitischen Nebengeräusche mehr als bei Lungentuberkulose vorhanden sein [Deist[10])].

Arnoldi[58]) berichtet über Zwerchfellstillstand, nach erfolgter Therapie setzte wieder normale Zwerchfellbewegung ein.

Bei Erweichung der Gummata kommt es manchmal, wenn auch selten, zur Kavernenbildung [Jacovone[59])]. Der klinische Verlauf dieser Form ähnelt dann mehr dem Bild der Lungentuberkulose, jedoch sind die gummösen Prozesse mehr einseitig [Schlesinger[5])].

Bei den umfangreichen Prozessen bleibt die Pleura manchmal nicht unbeteiligt, so daß sich oft schwielige Verdickungen bilden. Ser-

gent-Durand[60]) berichten über eine Schwiele in der Pleura von 2 cm Dicke. Es kommt auch oft zur Bildung von Exsudat, dessen serologische Reaktion (Wassermann, Meinike) stärker ausfällt als im Blut des Kranken [Starlinger[61]), Schröder[62])]. Bisweilen beteiligt sich das Mittelfell hieran, das dann bei der Syphilis mehr im oberen Teil, bei der Tuberkulose mehr im unteren Teil befallen sein soll [Deist[10])]. Manchmal brechen die Gummiknoten des Mittellappens in die Pleura durch und führen dann ein jauchiges Empyem herbei [Bériehl[63]), Neumann[64])]. In einem Fall von Berblinger[65]) ist das Gumma durch die Pleura auf die Vena cava sup. übergegangen.

Durch den schwieligen Prozeß der Lunge werden oft die Trachea und Bronchien stark verzogen [Sergent-Durand[60])]. Häufig kommt Narbenstriktur der größeren Bronchien vor. Brown[48]) berichtet über einen Fall von bronchialer Narbenstriktur, die nur ein Lumen von 3—4 mm offen ließ und von einem harten, den Bronchus einschnürenden narbigen Ring erzeugt wurde. Gleichzeitig mit der Lungenerkrankung sind auch syphilitische Erkrankungen der anderen Organe von Bedeutung, weil hierdurch der Verdacht auf Lungensyphilis erweckt wird [Kayser[37]), Fr. Müller[50])]. So sind träge Papillarreaktion [Störk[53]), Fr. Müller[50])], Keratitis [Gaté-Garderé[47]), Wilmans[41])], zentrale Lues [Karshner[8]), Fränkel[66])], syphilitische Knochen- und Hautaffektionen [Wilmans[41]), Grashey[38]), Fränkel[66])], syphilitische Mastdarmverengerung [Fränkel[66])] sowie Kehlkopflues und Gaumendefekte [Kayser[67])] festgestellt worden. Ganz besonders häufig sind Leberlues [Karshner[8])], Mesaortitis luetica [Schlesinger[5]), Moisejew[20])], Aortenaneurysmen [R. Bauer[32]), Ornstein[52]), Aufrecht[68]), Hertz[69])].

Röntgenuntersuchungen.

Wie bei den klinischen Symptomen sollen auch bei den Röntgenbildern nur die Lungenveränderungen bei tertiärer Lues verwertet werden, obwohl manche Autoren auch über Röntgenbilder bei Lues II berichten [Rothschild[27]), Kayser[37]), Ornstein[52])]. Aber Nathan[28]), Schilling[70]) halten sie doch für sehr unsicher.

Ebenso wie das klinische Bild der Lungensyphilis nicht sehr charakteristisch ist, so gibt es auch hier kein absolut typisches Röntgenbild [Dachtler[71]), Wilmans[41]), Rieder[72]), Steyner[73]), Douglas[31])]. Dietlen[74]) sagt: „Es gibt keinen einigermaßen typischen formalen Ausdruck im Röntgenbild, besonders nicht gegenüber der Tuberkulose."

Die meisten Autoren betonen, daß die spezifischen Bilder bei Lues weiche Herdschatten, die vorzugsweise bei der Tuberkulose vorkommen, meistens vermissen lassen, daß man hier vielmehr breite, dichte, bandförmige Schatten sieht, die mit dem Hilus in Zusammenhang stehen und von dort aus strahlenförmig peripherwärts nach außen und unten auslaufen [Aßmann[75]), Deutsch[54]), Lindvall-Tillgren[76]), Abramovic[77])]. Bei den mehr diffusen interstitiellen Erkrankungsformen sehen Stähelin[78]), Aßmann[75]), Douglas[31]) Schattengebilde, die sich wie ein spinnwebartiges Netzwerk vom Hilus aus in das Lungenfeld hineinziehen und sich in weiteren Strängen als Ausläufer fortsetzen. In einem Fall von Schönfeld[79]) findet er in dem rechten Oberlappen einen wenig intensiven, nicht homogenen Schatten, der eine spinngewebsartige Struktur aufweist. Da dieser Schatten so sehr abweicht von der Art der Schatten, die man bei sonst in Betracht kommenden Lungenerkrankungen zu sehen pflegt, so wird der Verdacht auf Lungenlues erweckt. Schröder[62]), Deutsch[54]), Schilling[70]) haben bei einer Reihe von Fällen eigenartige Merkmale zusammengestellt: dichtere Schattenherde, die vorwiegend in der Gegend des rechten Mittellappens lokalisiert sind, oft dreieckig, dem Hilus mit breiter Basis aufsitzend, also gegen das Mediastinum gerichtet, und von hier aus breite Schattenstränge gegen die Peripherie und zum unteren Lungenfeld sich ausdehnend; dabei Fehlen von isolierten, feinfleckigen Herdschatten und Freibleiben der oberen Lungenpartien.

Während in der Regel bei der obenerwähnten interstitiellen pneumonischen Form die Lokalisation der Schatten auf bestimmte Gegenden beschränkt wird, so findet man bei der Gummiknotenform circumskripte Verschattungen an den verschiedensten Stellen der Lungen [Deist[10])]. Diese rundlichen Schatten treten entweder multipel oder solitär, mit oder ohne Kavernen auf [Deist[10])]. Nach Dietlen[74]) sind die Röntgenbefunde bei Gummiknoten nicht miteinander übereinstimmend. Die Multiplizität des Auftretens nebst Komplikationen mit Schwielen und Bronchiektasien bedingt auch die starke Variierung des Röntgenbildes [Deist[10])]. So findet Kayser[67]) bei einem Kranken eine ausgedehnte fleckige Verschattung des rechten Mittellappens mit intensiven, sich bis zum Oberlappen hin erstreckenden Verdichtungen, die große Ähnlichkeit mit lobulären pneumonischen Herden zeigen. Doch handelt es sich um Gummiknoten, die unter spezifischer Therapie verschwinden. Gähwyler[55]) berichtet über einen Fall, bei dem der frühere Röntgenbefund später der Obduktion gegenübergestellt werden konnte. Das Röntgenbild zeigte neben der diffusen Trübung der linken Spitze im linken Oberfeld der Lunge drei unregelmäßige eckige, intensive Schatten oberhalb des linken Hilus und zwei ebensolche eckige

Schatten unterhalb der Clavikel. Diese eigenartigen Schatten bezeichnet Gähwyler als pflastersteinförmig. Krause[80]) und Beltz[81]) haben wieder rundliche, scharf begrenzte Schatten gesehen, die unter spezifischer Therapie sich zurückbildeten.

Diagnose.

Ein Durchblick durch die Vielgestaltigkeit des klinischen Bildes und die atypischen, nichts Sicheres sagenden Röntgenbefunde macht es verständlich, daß die Diagnose der Lungensyphilis keine leichte Aufgabe ist, sind doch die 25 von Rößle[2]) obduzierten Fälle von Lungensyphilis ganz zufällig und ohne vorherige Erkenntnis aufgefunden worden. Die positive Wassermannsche Reaktion im Serum, so wertvoll sie auch für die Beurteilung der syphilitischen Infektion ist, spricht nicht mit voller Sicherheit dafür, daß die vorhandenen Lungenerscheinungen der Syphilitiker gerade auf die spezifische Affektion zurückzuführen sind; auch eine andere Lungenerkrankung, insbesondere Tuberkulose der Lunge, kommt bei den Syphilitikern unzweifelhaft vor [Ritter[49])]. Mit den physikalischen Befunden kann man recht wenig anfangen, weil sie zu vieldeutig sind [Schlesinger[5])]. Bei der Röntgenuntersuchung können die rundlichen, eckig umschriebenen Schatten, die Gummata darstellen sollen, auch von anderen entzündlichen Prozessen verursacht werden und hier kann leicht eine Verwechslung eintreten [Deist[10]), Schlesinger[5])]. C. Schilling[70]) hat 2 Fälle beobachtet, bei denen die Röntgenbilder bei positiver Anamnese wohl geeignet waren, Lues annehmen zu dürfen, die sich aber bei der Obduktion als Infarkte entpuppten.

Auch Kavernen entzündlicher Genese schließen sich unter antisyphilitischer Therapie, ebenso heilt Lungengangrän unter Salvarsan [Schlesinger[5])].

Die Rückbildung der Lungenerscheinungen unter spezifischer Therapie wird von manchen Autoren als ein Diagnosemittel angesehen [Kayser[67]), Douglas[31]), Kirkwood[82]), Abramovic[77])]. Dies ist aber nur möglich bei der gummösen Form, die ausgedehnten Bindegewebswucherungen mit Bronchiektasienbildungen in schwieligem Gewebe können nicht durch antiluische Behandlung beseitigt werden [Fr. Müller[50]), Schlesinger[5])].

Obgleich also die richtige Diagnose der Lungensyphilis unsicher und schwerer ist, so hat man doch eine große Zahl von Fällen gesehen, bei denen die Diagnose intra vitam gelungen ist, wie die Fälle von Kayser[67]), Wilmans[41]), Deutsch[54]) u. a. es beweisen. Man muß die Gesamtheit der klinischen Erscheinungen zusammen verwerten [Schlesinger[5]), Deist[10])]. Die positive serologische Re-

aktion, das ständige Fehlen von Tuberkelbazillen im Sputum, Besserung unter spezifischer Therapie nach Fehlschlagen jeder anderen, die Einseitigkeit der Erscheinungen, die eigentümlichen Befunde im Röntgenbild als dichte Schatten entweder spinngewebsartig vom Hilus aus peripherwärts ausziehend und in weiteren Strängen als Ausläufer sich fortsetzend oder dreieckig, in der Gegend des rechten Mittellappens sich lokalisierend, dem Hilus mit breiter Basis aufsitzend, von hier aus als breite Schattenstränge gegen die Peripherie sich ausdehnend, all dies zusammen ermöglicht mit großer Wahrscheinlichkeit die richtige Diagnose. Großer Wert ist noch auf eine gründliche Anamnese zu legen. Nicht minder wichtig ist noch der Nachweis syphilitischer Veränderungen in anderen Organen im Körper, so z. B. Orchitis, Keratitis syphilitische Knochenaffektion, Hautgeschwür, Gaumendefekte, Mastdarmverengerung usw. Kayser[37]) betont besonders, daß man bei allen, auch nur im entferntesten auf Lungensyphilis verdächtigen Fällen auf sonstige luische Stigmata oder Krankheitszeichen zu achten und zu fahnden hat.

Differentialdiagnose.

Da die Lungensyphilis unter verschiedenen Erscheinungen auftritt, so ist es begreiflich, daß oft manche Verwechslungen mit anderen Krankheiten vorkommen. In allererster Linie kommt die Lungentuberkulose in Betracht [Friedrich Müller[50]), Deist[10]), Schlesinger[5])]. Von den drei Hauptformen der Lungentuberkulose, der exsudativen, der proliferativen und der cirrhotischen, können alle drei mit Lungensyphilis verwechselt werden, am häufigsten die schrumpfenden Fälle. Der unter den Erscheinungen einer Bronchopneumonie oder einer lobulären Pneumonie anfangende stürmische Verlauf kann sowohl der exsudativen Lungentuberkulose wie der Lungensyphilis zukommen. Auch die Kavernenbildung ist den beiden Prozessen gemeinsam, obgleich sie bei Lungensyphilis seltener vorkommt. Nur die großen isolierten Kavernen im Oberlappen sind gewöhnlich tuberkulös [Schlesinger[5])].

Auch gutes Aussehen, welches von manchen Autoren als charakteristisch für Lungensyphilis angesehen wird [Bryce-Patterson[44]), Störmer[45]), Tylocate[46]), Douglas[31]) u. a.] kann ebensogut bei Lungentuberkulose vorkommen. Andererseits sind auch genug Fälle von Lungensyphilis bekannt, die unter kachektischen Zuständen verlaufen [Wilmans[41]), Schlesinger[5]) u. a.].

Als annähernd unterschiedliche Zeichen zwischen Lungenlues und Lungentuberkulose wären nach manchen Autoren folgende Punkte hervorzuheben: Nach Deist[10]) soll die Tuberkulose nicht so starke

bindegewebige Veränderungen zeigen wie die Syphilis. Ritter[49]) betont, daß Lungenlues mehr Schrumpfungsprozesse hervorruft als Tuberkulose. Die Lungentuberkulose lokalisiert sich mit Vorliebe in dem frühen Stadium im Bereich der Oberlappen, die Lungensyphilis dagegen bevorzugt allgemein den rechten Mittel- und Unterlappen [Kayser[37])], wenn auch Ausnahmen hiervon vorkommen [Gähwyler[55])]. Auch sprechen Verkalkungsvorgänge in den Lungen gegen Syphilis und für Tuberkulose [Koch[16])]. Bei den raschen Zerfallserscheinungen soll mehr die Annahme einer tuberkulösen Lungenphthyse als der selteneren syphilitischen Phthyse gelten [Schlesinger[5])].

Bei der Röntgenuntersuchung sollen nach Fr. Müller[50]) die Schatten der syphilitischen Prozesse dichter, derber und massiger als diejenigen der Tuberkulose erscheinen. Nach Schröder[62]) zeigt die Syphilis gewisse Schatten, welche frei von multiplen feinen Herden sind. Weiter meint Deist[10]), daß die Tuberkuloseschatten am Hilus mehr knötchenförmig sind. Nach Watkins[6]) sind die Schatten der Tuberkulose perilobulär, sie sitzen am Oberlappen und in den subpleuralen Lobuli. Syphilis dagegen ergreift zuerst den Hilus und erreicht an den Arterien entlang das Innere des Läppchens. Ihr Schatten ist charakteristisch dicht, unregelmäßig und intralobulär.

Von vielfachen pathologisch-anatomischen Beobachtungen ist es nachgewiesen worden, daß Syphilis und Tuberkulose gleichzeitig in den Lungen nebeneinander vorkommen können [Wilmans[41]), Lossen[83]), Olivera[84]), Poggis[85]), Gaté-Gardére[86]), Lyon[87]), Köster-Amend[88]), Ritter[49])]. Wenn die beiden Erkrankungen aber einmal in der Lunge zusammentreffen, dann ist das Krankheitsbild so verwischt, daß es fast unmöglich ist, die Entwirrung der einzelnen Symptome durchführen zu können [Gaté-Gardére[86]), Deist[10]), Schlesinger[5]), Kayser[37])].

In Betracht kommen noch die Differentialdiagnosen gegen den Stauungshilus. Nach Grödel[89]) sind es bei der Lues mehr rundliche Schatten, die abseits vom Hilus liegen, während bei der cardialen Stauung der vergrößerte Hilusschatten unmittelbar dem Herzschatten aufsitzt.

Ferner werden oft Lungentumoren und Lungenabszesse mit Gummiknoten verwechselt. Mathes[90]) vermutete bei einem Kranken eine Lungensyphilis, während die Erkrankung sich später als eine Sarkommetastase entpuppte. Auch gehen bei Sarkomen die Rückbildungen unter Röntgenbestrahlung vonstatten, bei Gumma aber nicht [Schlesinger[5])]. Lauria[39]) zeigte einen Fall, der Carcinom vortäuschte, aber hier fällt wieder die Metastase auf [Schlesinger[5])]. Kayser[37]) führt an, daß das Fehlen schwerer kachektischer

Symptome gegen Tumoren und die Abwesenheit höherer Fiebergrade gegen Lungenabszesse spricht und charakteristisch für die Diagnose der Lungenlues sein kann.

Bisweilen kommen Echinokokken auch in Frage. Störmer[45]) erwähnte bei einem Fall von Lungenlues ein Röntgenbild, das wie ein Echinokokkus aussah. Echinokokken sind aber selbstverständlich gegen antiluische Behandlung refraktär [Schlesinger[5])].

Weiter kommen physikalisch noch die Bronchitiden mit Asthma differentialdiagnostisch in Betracht [Ortner[91]), Tarsis[92])]. Hier fehlt aber im Röntgenbild jede Verschattung.

Syphilis und Lungentuberkulose.

„Lues und Tuberkulose unterstützen sich im Angriff auf den Körper, die eine bohrt der anderen den Weg" [Olivera[84])]. Man muß aber unterscheiden zwischen Syphilitikern, die zu Beginn oder während des 2. oder 3. Stadiums tuberkulös werden. Umgekehrt kann zu einer älteren oder frischen Lungenphthise eine syphilitische Infektion kommen [Olivera[84])]. Die Verschiedenheit des Krankheitsverlaufs hängt wesentlich davon ab.

Nach Schlesinger[5]) werden folgende Typen gesondert:

1. alte konstitutionelle Lues und frische Lungentuberkulose,
2. alte Lungentuberkulose und frische,
3. relativ frische Lungentuberkulose und frische Syphilis,
4. Lungensyphilis und Lungentuberkulose.

1. Wenn bei einer alten allgemeinen Syphilis eine Lungentuberkulose hinzutritt, besteht keine besondere Gefahr, solange der Körper des Kranken noch kräftig ist. Das Bild verändert sich aber dann, wenn der gesundheitliche Zustand des Kranken verschlechtert wird [Schlesinger[5])]. Französische Autoren [Sergent[93]), Piéry-Mignot[94])] sind der Meinung, daß die alte Lues die Lungentuberkulose in der Weise begünstigt, daß die letztere durch Bindegewebswucherung in die fibröse Form umgewandelt wird. Ritter[49]) ist auch der Ansicht, daß die durch die Syphilis hervorgerufene Schrumpfung im Verlauf der Heilung auch einmal den tuberkulösen Prozeß günstig beeinflussen kann. Dagegen können Bernard[95]), Schröder[63]) und Schlesinger[5]) diese Hypothese nicht bestätigen.

2. Bei vorgeschrittener Tuberkulose verschlechtert hinzutretende allgemeine Lues die Prognose ungemein [Olivera[84]), Schröder[62]), Schlesinger[5])]. Dagegen ist die Prognose nach Olivera[84]) bei geschlossener fibröser Lungentuberkulose nicht ungünstig, im Gegenteil, die Lues führt oftmals die Heilung herbei.

3. Die Kombination von frischer Syphilis und frischer Lungentuberkulose gestattet einen differenten Verlauf. Olivera[84]) ist der Ansicht, daß das Frühstadium der Lues ein besonders günstiges Feld für die Ansiedlung der Tuberkelbazillen schafft. Nach Schlesinger[5]) soll bei gutem Ernährungszustand und kräftigem Körperbau die hinzutretende Tuberkulose milde Form annehmen. Bei Kranken mit schwacher Konstitution oder hereditärer Belastung ist dann der Verlauf schwer. Auch Köster-Amend[88]) betonen, daß klinisch manifeste, nicht lange vorher erworbene Lues von der Tuberkulose ungünstiger beeinflußt wird, als alte Lues ohne klinische Erscheinungen.

4. Bei gleichzeitig bestehender Lungensyphilis und Lungentuberkulose ist die Prognose infaust [Schlesinger[5])].

In bezug auf den klinischen Verlauf ist die häufige Haemoptoe zu erwähnen [Schröder[62]), Piéry-Mignot[94])]. Nach Schlesinger[5]) ist die Lungenblutung ausgesprochen stark bei der exsudativen und destruierenden Form der Lungentuberkulose und gleichzeitiger Lungenlues. Sie tritt besonders stark hervor bei Behandlung mit Salvarsan [Schröder[62])]. Dagegen ist die Haemoptoe ziemlich gering bei der fibrösen Form [Schlesinger[5])].

Über die Häufigkeit des gleichzeitigen Vorkommens beider Erkrankungen stimmen die Mitteilungen nicht überein. Köster-Amend[88]) finden bei 638 tuberkulösen Lungenkranken 21, d. i. 3,3% positive Luesreaktion, Ritter[96]) findet 13% bzw. 27%. Bei F. H. Weiß[97]) schwanken die Zahlen zwischen 1,6% und 17,5%. Tylocate[46]) berechnet die Koinzidenz der Lungensyphilis mit Tuberkulose in britischen Sanatorien auf 1%. Schröder[62]) findet 2% Lungenluiker bei Lungentuberkulose.

Prognose.

Die Prognose der Lungensyphilis ist in unkomplizierten Fällen nicht schlecht, wenn bei richtiger Diagnose eine spezifische Therapie rechtzeitig eingeleitet wird, wie die meisten Fälle es beweisen. Eine Voraussetzung dabei ist, daß der günstige Verlauf unter antiluischer Behandlung nur bei der gummösen Form und der syphilitischen Bronchopneumonie eintritt [Fr. Müller[50]), Schlesinger[5])].

Wenn sich aber bereits ausgedehnte Bindegewebswucherung eingestellt hat, so kann diese histologisch durch die spezifische Kur nicht beseitigt werden, obwohl die klinischen Erscheinungen auch dort sich zurückbilden.

Bei der Kombination mit Lungentuberkulose wird die Prognose, wie schon erwähnt, äußerst ungünstig.

Therapie.

Was die Behandlung der Lungensyphilis anbelangt, so hat sie, wie bei jeder anderen Lokalisation der Lues, nach den üblichen Maßregeln zu erfolgen. Bei reiner unkomplizierter Lungensyphilis finden Quecksilber, Jod, Wismut und Salvarsan Anwendung, nur das letztere ist kontraindiziert bei Neigung zu Haemoptoe [Schröder[62])].

Sehr schwierig ist dagegen die Behandlung bei mit Tuberkulose komplizierten Formen [Schlesinger[5])]. Bei alter stationärer Syphilis mit rezenter Lungentuberkulose soll nach Schlesinger[5]) möglichst die letztere zuerst behandelt werden, da ein Aufflackern der alten Lues nicht leicht vorkommt. Erst nach Erfolgen bei der Behandlung der Tuberkulose kann man eine spezifische Therapie versuchen.

Vorsichtig soll man mit der Joddarreichung sein, da letztere nicht selten die unangenehme Nebenwirkung verursacht, starke katarrhalische Erscheinungen hervorzurufen.

Einis[51]), Gaté-Gardere[86]) berichteten wieder hingegen, daß durch Jod die Sputummenge stark vermindert werden kann. Eine antiluische Therapie ist auch angezeigt bei alter unbehandelter Syphilis mit alter fibröser Lungentuberkulose, eine Aktivierung der letzteren durch die spezifische Behandlung ist nicht zu fürchten [Schlesinger[5])].

Ebenso ist eine spezifische Kur gestattet bei alter stationärer Lungentuberkulose und frischer Lues, insbesondere bei der fibrösen Form. Bei älteren kavernösen Phthisen soll man mit mäßigen Dosen von Salvarsan anfangen. Beim Auftreten von Auswurf oder bei blutiger Beimengung ist Salvarsan sofort zu unterlassen. Schlesinger[5]), Schröder[62]), Deist[10]), Lyon[87]) haben eine Reihe von solchen Fällen gesehen, bei denen nach Darreichung von Salvarsan ein rasches Aufflackern der Tuberkulose erfolgte.

Die Indikation einer antiluischen Kur bei frischer Lues und rezenter Lungentuberkulose variiert je nach der Schwere der auftretenden Lues. Ist der Fall schwerer, dann müssen energische Dosen von Salvarsan verabreicht werden. Bei schwachen Kranken mit mäßiger Hauteruption ist es ratsamer, abzuwarten, bis der Kräftezustand des Kranken eine spezifische Therapie erlaubt [Schlesinger[5])].

Nach dieser allgemeinen Betrachtung über das Vorkommen von Lungensyphilis, ihre Pathologie und Diagnose möchte ich auf den Fall selbst eingehen, den ich Gelegenheit hatte, in der Poliklinik von Geh.Rat Prof. Rosin zu beobachten.

Es handelt sich um einen 58jährigen Mann, Herrn Max B. aus Hohenschönhausen, der am 22. Februar 1929 die Poliklinik aufsuchte.

Er klagte über Abmagerung, Husten, Auswurf und große Appetitlosigkeit. Den Husten habe er schon seit vielen Jahren, da er ein starker Raucher sei. Nicht wegen des Hustens, sondern wegen der Abmagerung ist er zum Arzt gegangen und die Untersuchung ergab folgendes:

Großer Mann von starkem Knochenbau, kräftiger Muskulatur, gering entwickeltem Fettpolster. Die Haut ist schlaff und faltig. Haut und sichtbare Schleimhäute blaß.

Respirationsapparat: Tiefstehende Lungengrenzen, hinten in der Höhe des 1. Lendenwirbels, vorne rechts die absolute Leberdämpfung im 7. Intercostalraum. Herzdämpfung, relative und absolute klein, die relative geht nach rechts nur bis zum linken Sternumrand, nach links bleibt sie innerhalb der linken Mammillarlinie. Auskultation ergibt überall über den Lungen zahlreiche Rasselgeräusche, außerdem feuchte Rasselgeräusche hinten beiderseits der Wirbelsäule zwischen 3. und 5. Brustwirbel. Lungengrenze bei der Atmung schlecht verschiebbar.

Zirkulationsapparat: sehr leise Herztöne, Geräusche nicht zu hören, Herzdämpfung wie erwähnt klein, Radialpuls weich und klein, Blutdruck 150/80.

Verdauungsapparat: Außer stark belegter Zunge kein besonderer Befund.

Bewegungsapparat und Zentralnervensystem ohne Befund, insbesondere Reflexe in Ordnung, kein Zeichen von Tabes.

Im Urin findet sich Albumin in geringer Menge, 0,2 pro Mille, 0,8% Zucker, keine Gallenbestandteile, kein Aceton.

Im Sputum befinden sich keine Tuberkelbazillen, dagegen zahlreiche Bakterien und Kokken verschiedener Herkunft.

Das Röntgenbild der Lunge ist beigefügt. Es finden sich große dichte Herde zwischen dem rechten Hilus und außerhalb desselben als dichte Schatten von den Drüsen ausgehend und kleine Herde am linken Hilus. Es wurde zunächst an Tumoren der Lunge oder an Tuberkulose gedacht, aber auch Lungenlues wurde in Erwägung gezogen und eine Wassermannsche Blutuntersuchung angeordnet. Am 26. Februar erschien der Patient, der am Tage zuvor einen sehr starken Asthmaanfall gehabt hatte, bei welchem er „ganz blau" gewesen sein soll und brachte das Ergebnis der Blutuntersuchung. Die Wassermannsche Reaktion war stark positiv ausgefallen. Zugleich war der Patient sehr dyspnöisch und hatte einen starken Reizhusten. Die Temperatur betrug um 12 Uhr vormittags in der Achselhöhle 36,8° Große Appetitlosigkeit und Atemnot.

Es wurde nun eine antisyphilitische Behandlung eingeleitet. Der Patient bekam Jodnatrium 8:200 3mal täglich einen Eßlöffel und Bismogenol 6 Wochen lang 2mal wöchentlich eine Injektion. Sodann

nach Beendigung dieser Bismogenolkur erhielt er Salvarsan 2mal wöchentlich injiziert ebenfalls 6 Wochen lang in ansteigenden Dosen von 0,05 g an, im ganzen 3,6 g. Jodnatrium wurde andauernd verabreicht.

Der Patient fühlte sich nach dieser Kur andauernd besser, der Husten ließ nach, es bestand kein Reizhusten mehr, der Auswurf verschwand bis auf einen geringen Grad. Vor allem nahm Patient andauernd am Gewicht zu und bekam eine gesunde Gesichtsfarbe. Er war zu einer weiteren Kur nicht mehr zu bewegen. Die Wassermannsche Reaktion war schwach positiv am 30. Juni 1930. An diesem Tage konnte ich den Patienten nochmals untersuchen und ich stellte folgendes fest:

Guter Ernährungszustand, linker Unterlappen etwas gedämpft, Atmungsgeräusche vesiculär, aber abgeschwächt, hinten einige trockene Rasselgeräusche, seitlich in der Axillarlinie unten einige kleinblasige Rasselgeräusche, sonst kein Befund in der Lunge. Blutdruck 130/80. Herztöne rein. Urin kein Eiweiß, zuckerfrei. An den sonstigen Organen kein krankhafter Befund.

Einen besonders charakteristischen Unterschied zwischen dem Befunde am 22. Februar 1929 und dem am 30. Juni 1930 ergeben aber die Röntgenbilder, deren Positive ich dieser Arbeit beifüge. Während das Bild vom Februar 1929 ausgebreitete Schatten von beiden Hilien der Lunge ausgehend zeigt, welche besonders rechts in der Nähe der interlobulären Spalten stark nach außen verlaufen und gerade hier besonders dicht erscheinen, sind diese Schatten im Juni 1930 nahezu vollkommen verschwunden. Dasselbe gilt von einer großen Zahl verstreuter Herde in den unteren Teilen beider Oberlappen. Die Negative zeigen diese Verhältnisse noch deutlicher als die Kopien.

Bei einem so großen Erfolge der antisyphilitischen Kur kann man wohl mit Sicherheit schon ex juvantibus die Diagnose Lungensyphilis im vorliegenden Falle stellen.

Betrachtet man die Verteilung der Schatten in der Lunge, so stimmen sie auch mit der Angabe der meisten Autoren insofern überein, daß der Prozeß sich hauptsächlich in der Gegend des rechten Mittellappens lokalisiert und daß die dichten ausgebreiteten Schatten, wie Aßmann, Deutsch u. a. es angeben, mit dem Hilus in Zusammenhang stehen und von hier aus nach außen verlaufen. Nur ist hier die Form der Verschattung nicht dreieckig, wie Schröder, Schilling, Deutsch u. a. es gesehen haben, ebenso fehlt die spinngewebsartige oder netzförmige Zeichnung von Stähelin und Schönfeld. Es fehlen hier weiterhin die weichen Schatten von

Tuberkulose und die beiden Spitzen der Lungen bleiben ganz frei von jeder Verschattung.

Da die Wassermannsche Reaktion des Patienten bis jetzt noch schwach positiv ist, so wäre es ratsam, noch eine weitere spezifische Behandlung fortzusetzen: leider ist der Patient dazu nicht mehr zu bewegen, weil er sich sehr wohl und gesund fühlt.

Resumé.

Über die Häufigkeit der Syphilis der Lungen beim Erwachsenen sind die Ansichten der Autoren stark geteilt.

Die Lungensyphilis tritt pathologisch-anatomisch hauptsächlich in 2 Formen auf, nämlich 1. der selteneren gummösen und 2. der häufigeren interstitiellen pneumonischen Form. Die Gummen können einzeln oder multipel vorkommen und ausgedehnt verkäsen und erweichen (kavernöse syphilitische Lungenphthise), aber nicht verkalken. Sie bilden bisweilen mächtige Knoten, die mit tiefgreifenden schwieligen Narben ausheilen und große Lappung der Lunge hervorrufen, sog. Pulmo lobatus. Bei der indurativen Form kommt es zu einer Verbreiterung der Alveolarsepten sowie des interlobulären, peribronchialen und subpleuralen Bindegewebes. Diese interstitielle Pneumonie heilt mit Bildung von eigenartig verzweigten, netzartig gestrickten, wenig pigmentierten, sehnig glänzenden Narbenzügen aus. Diese Narbenzüge stehen manchmal mit der glatt verdickten Pleura in Verbindung und rufen hierdurch wiederum das Bild der Pulmo lobatus hervor. Dieser Prozeß lokalisiert sich mit Vorliebe in den unteren Lappen, besonders im rechten und Mittellappen.

Das klinische Bild der Lungensyphilis ist nicht charakteristisch und entspricht völlig dem Bild der verschiedenen Bronchitiden und der akuten, subakuten sowie chronischen Pneumonie. Es besteht quälender Husten, Atemnot, Auswurf, häufig mit blutiger Beimengung, oft Haemoptoe und Nachtschweiß. Temperatur ist nicht charakteristisch. Das Sputum ist meist reichlich und enthält in reinen Fällen von Lungensyphilis keine Tuberkelbazillen; Spirochaete pallida ist nicht nachweisbar.

Die Röntgenuntersuchung ergibt in der Hilusgegend eine dichte Verschattung, von der derbe, bandförmige Schattenstränge nach außen und unten verlaufen. Viel seltener sind die scharf begrenzten, rundlichen, von Gummen herrührenden Schatten. Unter spezifischer Therapie können diese Erscheinungen sich zurückbilden mit Ausnahme der entstandenen Schrumpfungen.

Die Diagnose der Lungensyphilis basiert hauptsächlich auf dem gesamten Ergebnis der klinischen Untersuchung mit positiver Ana-

mnese und entsprechendem Röntgenbefunde. Gleichzeitige syphilitische Erkrankungen der anderen Organe sind auch von großer Bedeutung. Die positive Wassermannsche Reaktion und das ständige Fehlen von Tuberkelbazillen im Auswurf ermöglichen mitunter klinisch syphilitische Veränderungen der Lungen von tuberkulösen abzugrenzen. Eine Kombination von Lungensyphilis und Lungentuberkulose kommt vor. Die Diagnose ist dann sehr schwierig zu stellen und die Prognose ist fast stets infaust.

Die Therapie ist dieselbe wie bei allgemeiner Lues, so vor allem Jodkalium, Quecksilber, Wismut und Salvarsan, nur mit dem letzteren soll man vorsichtig sein bei den Fällen mit Neigung zur Lungenblutung, weil Salvarsan die kongestiven Lungenzustände steigert und eine profuse Haemoptoe herbeiführen kann.

Zum Schluß möchte ich nicht versäumen, Herrn Geheimrat Prof. Dr. H. Rosin für die Angabe des Themas und Überlassung des Krankenmaterials an dieser Stelle meinen verbindlichsten Dank auszusprechen.

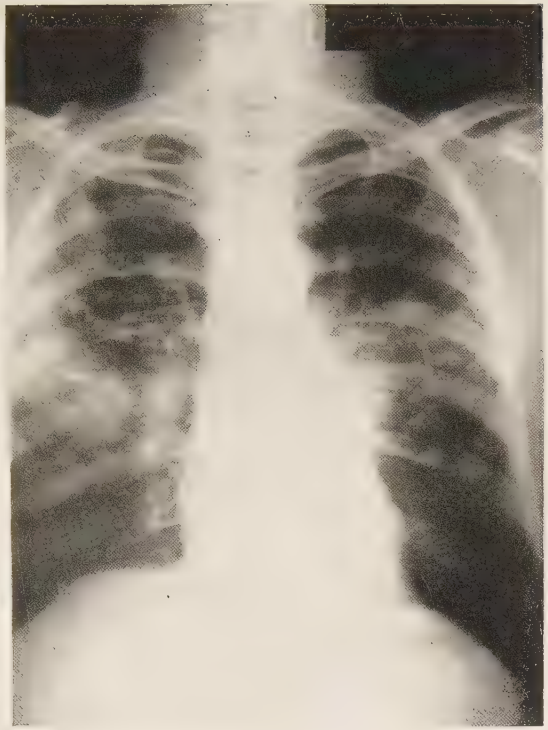

Bild von Herrn Max B. vom 25. Februar 1929.

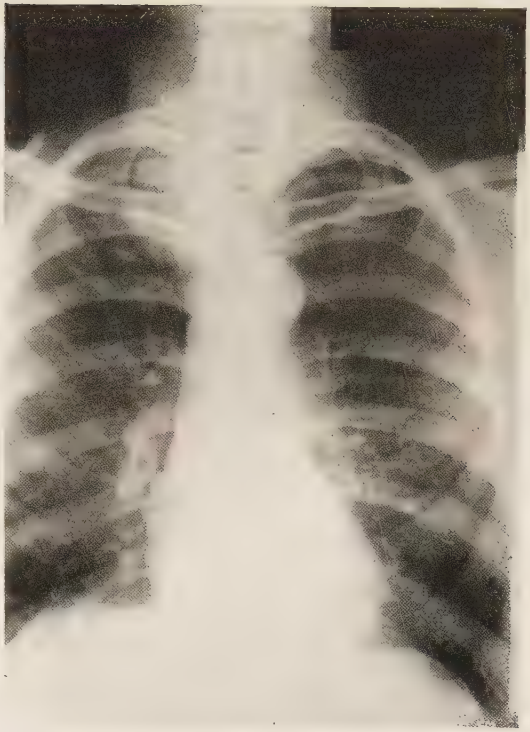

Bild von Herrn Max B. vom 3. Juni 1930.

Literaturverzeichnis.

1. Kaufmann: Lehrbuch der speziellen pathologischen Anatomie, 7. u. 8. Aufl. 1924.
2. Rößle, R.: Über die Lungensyphilis des Erwachsenen. Münchn. med. Wochenschr. 1918 Nr. 36 S. 992—994.
3. Jong, S. J.: La syphilis broncho-pulmonaire. Ann. d'anat. pathol.
4. Stähelin, in Mohr-Stähelins Handbuch der inn. Med. Bd. 2.
5. Schlesinger, H.: Die Lungensyphilis. Syphilis u. inn. Med. III. Teil. Wien, Verlag Springer, 1928.
6. Watkins, W. W.: X-rays schadows of lung-syphilis and syph. tubercul. symbiosis in the lungs. Americ. Journ. of roentgenol. Bd. 8, 1921.
7. Munro, M. T., zit. nach Schlesinger (Nr. 5).
8. Karshner, Clyde: Pulmonary Syphilis. Journ. of the Michigan state med. soc. Bd. 24 S. 205, 1925.
9. Neumann, J., zit. nach Schlesinger (Nr. 5).
10. Deist, H.: Die Lungensyphilis. Klinische Wochenschrift Nr. 7 (S. 314 bis 318), 1929.
11. Schmorl, zit. nach Schlesinger (Nr. 5).
12. Kaufmann, zit. nach Schlesinger (Nr. 5).
13. Sternberg, C.: Lehrbuch der allgem. Pathologie und der pathol. Anatomie. Verlag F. C. W. Vogel, 1928.
14. Hansemann: Virchows Arch. 220, 1915.
15. Homa, H., u. Hagenauer, F.: Zur Kenntnis der Lungenlues. Wien. klin. Wochenschr. S. 269, 1925.
16. Koch: Über Lungensyphilis. Rhein.-Westf. Ges. f. inn. Med. Münchn. med. Wochenschr. Nr. 31 S. 1316, 1929.
17. Orth, zit. nach Rößle (Nr. 2).
18. Mauriac, zit. nach Rößle (Nr. 2).
19. Elizalde, zit. nach Schlesinger (Nr. 5).
20. Moisejew, E.: Pathologische Histologie der interstitiellen syphilitischen Pneumonie bei Erwachsenen. Vranbovje dels. Jg. 9 Nr. 10/11 S. 958, 1926.
21. Bonnemour-Doubrou, Boujeset: Syphilis et cancer du pneumon avec métastases rénale et vertebrale. Lyon med. Bd. 138 Nr. 51 S. 724, 1926.
22. Burke, E. T.: Pulmonary syphilis. Brit. Journ. of venereal dis. Bd. 3 Nr. 2 S. 99, 1927.
23. Tanaka: Virch. Arch. 208, 1912.
24. Koch, M.: Verhandl. d. D. pathol. Ges., 11. Tag, 1907.
25. Schmorl, zit. nach Rößle (Nr. 2).
26. Grödel, M.: Über Lungensyphilis. Münchn. med. Wochenschr. S. 132, 1923.
27. Rothschild, D.: Über Lungensyphilis im zweiten Stadium der Lues. Sitzungsbericht im Ärztl. Verein in Frankfurt a. M. am 17. Juni 1918. Münchn. med. Wochenschr. Nr. 43 S. 1199, 1918.

28. Nathan: Über die Diagnose der Lungensyphilis durch Nachweis der Spirochäta pallida im Auswurf und Veränderungen des Lungenbildes im Röntgenbild. Aussprache zum Vortrag des Herrn Dr. Rothschild am 17. Juni 1919 im Ärztl. Verein in Frankfurt a. M. Münchn. med. Wochenschr. Nr. 7 S. 195, 1919.
29. Grödel: Aussprache zum vorigen Vortrag von Rothschild. Münchn. med. Wochenschr. Nr. 7 S. 195, 1919.
30. Strümpell-Seyfarth: Lehrbuch der speziellen Pathologie und Therapie, 28. Aufl.
31. Douglas, R. G.: Syphilis of the lung. New Orleans med. a. surg. Journ. Bd. 80 Nr. 5 S. 304, 1927.
32. Bauer, R.: Ein Fall von Lungensyphilis. Mitt. d. Ges. f. inn. Med. in Wien S. 103, 1912, Sitzung v. 14. März 1912.
33. Elizalde, zit. nach Schlesinger (Nr. 5).
34. Zinn: Charité-Annal. 1898 Bd. 23.
35. Schnitzler: Wiener med. Presse 1879.
36. Schech: D. A. f. klin. Med. Bd. 31.
37. Kayser: Über den gegenwärtigen Stand unserer Kenntnisse von der Lungensyphilis der Erwachsenen. Berliner klin. Wochenschr. Nr. 31 S. 733, 1919.
38. Grashey: Lungenlues. 16. Kongreß d. D. Röntgenges., Nauheim, Sitz. v. 25. bis 27. Okt. 1925, a. d. Ges. d. Röntgenstr. Bd. 33, Kongreßheft, S. 115, 1925.
39. Lauria, A. L.: Syphilis of the lung simucating tuberculosis or carcinoma of the lung. Med. Clin. of North America Bd. 11 Nr. 4 S. 921—936, 1928.
40. Haltehol, R.: Luische Lungeninfiltration. Norsk. Magaz. f. laejevidemkopen Jg. 89 Nr. 1 S. 74, 1928.
41. Wilmans: Lungentuberkulose oder Lungensyphilis. Münchn. med. Wochenschr. Nr. 42 S. 1481, 1916.
42. Bonnemour, Doubrou et Boujeset: Pneumopathie à type d'alvéolite syphilitique massive ayant simulé au point de avec clinique et radiologique une dilatation des bronches. Soc. med. des hôp de Lyon 22. VI. 1926. Lyon med. Bd. 138 Nr. 42 S. 461, 1926.
43. Schnitzler, H.: Lungen- und Trachealsyphilis. Wien. klin. Wochenschrift S. 829, 1923.
44. Bryce, L., und Patterson, S. W.: Diagnosis of pulmonary syph. Med. Journ. of Australia Bd. 1, 1923.
45. Störmer: Fall von Lungensyphilis. Klin. Wochenschr. Jg. 7 Nr. 8 S. 380, 1928.
46. Tylocate, Frank E.: Remarks on pulmonary syphilis. Lancet Bd. 213 Nr. 13 S. 637, 1927.
47. Gaté-Garderé: Syphilis et cortico-pleuritis. Lyon med. Bd. 140 Nr. 51 S. 663, 1927.
48. Brown, Chester R.: Syphilitic strikture of the left main bronchus. Press. of the New York pathol. soc. Bd. 25 Nr. 6—8 S. 109, 1926.
49. Ritter, Johannes: Die Behandlung der Lues bei Tuberkulose. Therap. d. Gegenwart Jg. 68 Heft 6 S. 247 u. Heft 7 S. 300—303, 1927.
50. Müller, Fr.: Lehrb. d. inn. Med. v. Mering.
51. Einis, V.: Über Lungensyphilis. Voprossy tuberkuloza Bd. 5 Nr. 3 S. 13—21, 1927.

52. Ornstein, Georg G.: Pulmonary syphilis. Med. Clin. of North America Bd. 9 Nr. 2 S. 367, 1925.
53. Störk, E.: Lues der Lunge. Mitt. d. Ges. f. inn. Med. in Wien S. 62, 1912, Sitzung v. 12. Febr. 1912.
54. Deutsch, F.: Ein Beitrag zur Röntgendiagnostik der Lungensyphilis. Fortschr. a. d. Gebiete d. Röntgenstr. Bd. 24 Jg. 1916, 1917.
55. Gähwyler, Max: Ein Fall von reiner Lungenlues mit eigenartigem Röntgenbild. Beiträge zur Klin. d. Tuberk. Bd. 57, 1924.
56. Grandidier: Berl. klin. Wochenschr. 1875 Nr. 15.
57. Rollet: Wien. med. Presse 1875 Nr. 47.
58. Arnoldi, W.: Zur Frage der Lungensyphilis. Berl. klin. Wochenschr. Nr. 2, 1921.
59. Jacovone, N.: Su di un caso di sifili pulmonale. Rinascenza med. Jg. 2 Nr. 15 S. 363, 1925.
60. Sergent, E., et Durand, H.: Contrab. à l'étude de la syphilis pulmon. Bull. de l'acad. de méd. Bd. 89 S. 478, 1923.
61. Starlinger: Demonstration eines Falles von Lues des rechten Unterlappens. Klin. Wochenschr. Jg. 7 Nr. 6 S. 283, 1928.
62. Schröder: Über die Wechselbeziehung zwischen Lungensyphilis und Lungentuberkulose. Münchn. med. Wochenschr. Nr. 30 S. 1263, 1925.
63. Bériehl: Syphilis du poumon. Paris, G. Steinheil, 1906.
64. Neumann, zit. nach Deist (Nr. 10).
65. Berblinger: Über Lungensyphilis. Klin. Wochenschr. Jg. 6 Nr. 37 S. 1781, 1927.
66. Fränkel: Spezielle Pathologie und Therapie der Lungenkrankheiten.
67. Kayser, Kurt: Röntgenolog. Beitr. z. Klin. der Lungensyphilis. Fortschritte a. d. Geb. d. Röntgenstr. Bd. 22 S. 214, 1914/15.
68. Aufrecht: Notnagels Handbuch der speziellen Pathol. u. Therap. Bd. 14 I. Teil S. 286.
69. Hertz: Virch. Arch. Bd. 57 S. 421.
70. Schilling, C.: Die Lungensyphilis des Erwachsenen. Fortschr. a. d. Geb. d. Röntgenstr. Bd. 37 Heft 3 S. 342, 1928.
71. Dachtler: 11. Vers. der American Röntgen-ray Society, 1910.
72. Rieder: Rieder u. Rosenthal, Lehrbuch der Röntgenkunde.
73. Steyrer, in Grödel: Atlas und Grundriß der Röntgendiagnostik.
74. Dietlen: Bedeutung der Röntgenuntersuchung der Lungen. Kongr. d. inn. Med., Wiesbaden 1927.
75. Aßmann, H.: Klinische Röntgendiagnostik innerer Krankheiten, Vogel, 3. Aufl. 1924.
76. Lindvall-Tillgren: Beitrag zur Lungen- und Trachealsyphilis. Beitr. z. Klin. d. Tuberkulose Bd. 24.
77. Abramovic, F.: Röntgendiagnostik der Lungensyphilis. Vracebnoe delo Jg. 9 Nr. 12/13, 1926.
78. Stähelin: Die Röntgenuntersuchung der Lunge. Schweiz. med. Wochenschr. Nr. 16, 1926.
79. Schönfeld: Über Röntgenbefund bei Lungensyphilis. Sitzungsber. im Ärztl. Verein in Frankfurt a. M. am 11. Juli 1918. Münchn. med. Wochenschr. Nr. 50 S. 1416, 1918.
80. Krause: IV. Vers. d. Tuberkuloseärzte, 1907.
81. Beltz: Fall von Lungenpneuma. X. Röntgenkongr.

82. Kirkwood, R. C.: Syphilis of the lung. Americ. review of tubercul. Bd. 13 Nr. 3 S. 220, 1926.
83. Lossen, Heinz: Beitrag zu den erworbenen spätsyphilitischen Lungenerscheinungen, vor allem im Röntgenbilde erwachsener Phthisiker. Beitr. z. Klin. d. Tuberkulose Bd. 66 Heft 6 S. 761, 1927.
84. Olivera, Alejandro: Die Tuberkulose der Luiker. Semana med. Jg. 32 Nr. 10.
85. Poggis, G.: Sifilide et Tubercolos. Clin. med. etat. Jg. 55 Nr. 11 S. 162, 1924.
86. Gaté, J., et Gardére, H.: La syphilis pulmonaire à forme de cortico-pleurite. Bull. et mém. de la soc. med. des hôp de Paris Jg. 43 Nr. 25 S. 1176, 1927.
87. Lyon, Ernst: Zur Frage der Erkrankungen der Lungen und Bronchien in der Frühperiode der Syphilis. Med. Klinik Jg. 21 Nr. 11 S. 403, 1925.
88. Köster, Fr., und Amend, S.: Ergebnisse der systematischen Durchsuchungen lungenkranker Heilstättenpatienten auf Syphilis. Zeitschrift f. Tuberkul. Bd. 40 Heft 6 S. 437—441, 1924.
89. Grödel, Franz: Kardiale Stauung oder Lungensyphilis. Münchn. med. Wochenschr. Nr. 12 S. 318, 1919.
90. Mathes, Max: Lehrbuch der differentialen Diagnose innerer Krankheiten S. 298, 5. Aufl. 1928.
91. Ortner: Klin. Symptomatologie innerer Krankheiten. Urban-Schwarzenberg 1925.
92. Tarsis, F.: Über Lungensyphilis. Neurologija dermatologija Jg. 1927 Nr. 5 S. 409, 1927.
93. Sergent, E.: Evolut. de la Tubercul. chez les syphil. Presse méd. S. 83, 1908.
— Syphilis et Tuberculose. Rev. de la tubercul. Bd. 4 S. 372, 1923.
94. Piéry et Mignot: Tuberc. pulm. et syph. associées. Rev. de la tubercul. Bd. 4 S. 372, 1923.
95. Bernard, L.: Rapport de la tuberc. et de la syphilis du poumon. Rev. de la tubercul. Bd. 4 S. 536, 1923.
96. Ritter: Syphilis und Lungentuberkulose. Beitr. z. Klin. d. Tuberkulose Bd. 52.
97. Weiß: Einfluß der Syphilis auf Entstehung und Verlauf der Tuberkulose. Beitr. z. Klin. d. Tuberkul. Bd. 54, 1923.

Lebenslauf.

Am 3. Juli 1902 bin ich, Chang-ku Yang, in Tong-liang in der Provinz Szechuan geboren. Nach Absolvierung des IV. Städtischen Gymnasiums zu Fou-Tchou im Jahre 1919 trat ich 1921 in die Tung-chih medizinische und technische Hochschule in Shanghai ein. Im Wintersemester 1923/24 wurde ich an der Medizinischen Fakultät der Universität Kiel immatrikuliert, wo ich 3 Semester studierte. Im Sommersemester 1925 siedelte ich nach Würzburg über. Am Anfang des Sommersemester 1926 legte ich dort die ärztliche Vorprüfung ab. Nach Beendigung desselben 1. klinischen Sommersemesters wurde ich wegen des Todes meines Vaters nach meiner Heimat zurückgerufen. Im Jahre 1928 kam ich wieder nach Deutschland, studierte im Sommersemester desselben Jahres zuerst in Würzburg und siedelte dann im Wintersemester 1928/29 nach Berlin über. Hier blieb ich bis Ende des Wintersemesters 1929/30.